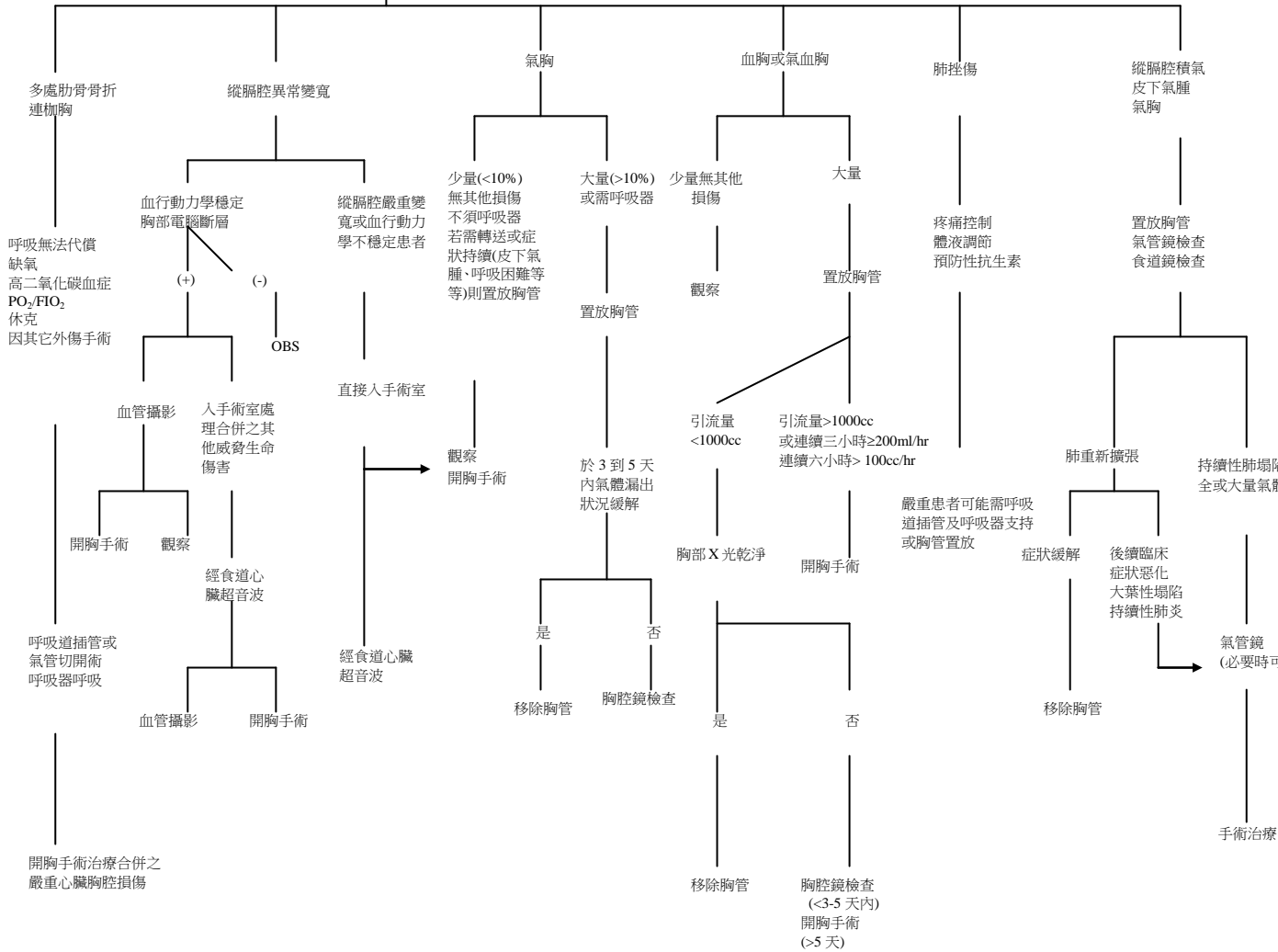


# 胸部外傷

## 胸壁鈍傷

胸部 X 光、動脈氣體分析、心電圖



## 胸部穿刺傷

槍傷或複雜穿刺傷

